и использованию международного опыта в области превенции суицидального поведения.

СПИСОК ЛИТЕРАТУРЫ

1 The world health report 2008 : primary health care now more than ever. Wim Van Lerberghe, Tim Evans, Kumanan Rasanathan и Abdelhay Mechbal. Доклад о сотоянии здравоохранения в мире, 2008 г. Первичная медико-санитарная помощь. Сегодня актуальнее чем когда-либо. WHO Library Cataloguing-in-Publication Data

2 Phillips, M., Liu, H., & Zhang, Y. (1999). Suicide and social change in China. Cultural and Medical Psychiatry. – 23. – 5-50

3 Taylor, S.J., Kingdom, D., & Jenkins, R. (1997). How are nations trying to prevent suicide? An analysis of national suicide prevention strategies. Ada Psychiatrica Scandinavica. – 95. – 457-463

4 Jenkins, R. & Singh, B. (2000b). Health targets. In G. Thornicroft, T. Brewin, & J. Wing (Eds), Measuring Mental Health Needs. 2nd edition. Cambridge University Press: Cambridge

5 Jenkins, R. & Singh, B. (2000c). Policy and practice in suicide prevention. British Journal of Forensic Practice. – 2(1). – 3-11

6 Department of Health (2001). Safety First: Five Year Report of the National Confidential Inquiry into Suicide and Homicide by People with Mental Illness. London: Department of Health

7 Rutz, W., von Knorring, L., & Walinder, J. (1989). Frequency of suicide on Gotland after systematic postgraduate education of general practitioners. Ada Psychiatrica Scandinavica. ~ 80. – 151-154

8 Rutz W., von Knorring L., Walinder J. & Wistedt, B. (1990). Effect of an educational programme for general practitioners on Gotland on the pattern of prescription of psychotropic drugs // Acta Psychiatrica Scandinavica. – 82. – 399-403.

9 Rutz W, von Knorring, L., Philgren, H. & Rihmer, Z. (1995). Prevention of male suicides: Lessons from the Gotland study // Lancet. – 345. – 524

Т Ұ Ж Ы Р Ы М

Ж.К. КАСЫМЖАНОВА, А.М. МУСАБАЕВА, К.С. АЛТЫНБЕКОВ

Алматы қалалық денсаулық сақтау басқармасы, «Психиатриялық денсаулық орталығы» МҚКК, Алматы қ.

СУИЦИДТІК МІНЕЗ-ҚҰЛЫҚТАН САҚТАНДЫРУДЫҢ ҰЛТТЫҚ СТРАТЕГИЯСЫН ӘЗІРЛЕУ ЖӨНІНДЕГІ ҰСЫНЫМДАРДЫҢ ШОЛУЫ

Қазақстандағы суицидтің саны 100 000 адамға шаққанда 15 табалдырық мәнінен асады, бұл суицидтік мінез-құлықтың жоғары тәуекеліне жатады. Соңғы жылдары бүкіл халықтың арасында суицидтер санының азаю үрдісі байқалады, бірақ жеткіншектер мен жастар арасында ұлғаю үрдісі бар. Мемлекеттік деңгейде суицидік мінез-құлықтан сақтандырудың стратегиясын әзірлеу қажеттігін ескере отырып, шетелдік дереккөздер мен ДДҰ мен БҰҰ ұсынымдары бойынша негізгі бағыттардың шолуы әзірленді. Аталған кезеңде суицидтік мінез-құлықтың алдын алуда пайдаланылған қадамдар атап көрсетілді.

Негізгі сөздер: *стратегия, суицидтік мінез-құлық, суицид, сақтандыру, бастапқы медициналық-санитариялық көмек (БМСК).*

S U M M A R Y

Zh.K. KASYMZHANOVA, A.M. MUSABAYEVA, K.S. ALTYNBEKOV

Department of Healthcare, Almaty c., State Municipal Management Organization «Center for Mental Health", Almaty c.

REVIEW OF RECOMMENDATIONS FOR THE DEVELOPMENT OF NATIONAL STRATEGIES FOT THE PREVENTION OF SUICIDAL BEHAVIOR

The number of suicides in Kazakhstan exceeds the threshold value – 15 per 100 000 of the population, which refers to a higher risk of suicidal behavior. In recent years, there has been a downward trend in the number of suicides in the general population, with an opposite trend of increasing among adolescents and young people. Given the need to develop preventive strategies of suicidal behavior at the state level, the overview of the main directions was done according to the data of foreign sources and the recommendations of the WHO and the UN. The steps used at this stage, in the prevention of suicidal behavior are marked.

Key words: *strategy, suicidal behavior, suicide, prevention, primary medical care (PMC).*

УДК 616.853-085-053.2

Г.К. ТАИРОВА, Л.В. ТРУБАЧЕВА

Центр медицинских и психологических проблем, г. Алматы

СЛУЧАЙ ФОКАЛЬНОЙ ЭПИЛЕПСИИ С ДОБРОКАЧЕСТВЕННЫМИ ЭПИЛЕПТИФОРМНЫМИ ПАТТЕРНАМИ ДЕТСТВА НА ЭЭГ И СТРУКТУРНЫМИ ИЗМЕНЕНИЯМИ МОЗГА (ФЭДСИМ ДЭПД)

В статье представлен клинический случай фокальной эпилепсии с доброкачественными эпилептиформными паттернами на ЭЭГ и структурными изменениями в мозге. Приведены клинические, инструментальные (МРТ, ЭЭГ) данные, что позволило уточнить клиническую динамику, прогноз заболевания и терапию.

Ключевые слова: *эпилепсия, дети, доброкачественные эпилептиформные паттерны детства, ЭЭГ, МРТ, структурные изменения в мозге.*

У детей со структурными изменениями мозга, в том числе и детским церебральным параличем (ДЦП), эпилепсия является одним из самых частых коморбидных состояний, отягощающих течение основного заболевания. К сожалению, на практике у детей со структурными изменениями мозга не уточняются форма эпилепсии и типы эпилептических приступов, а просто выставляется диагноз «симптоматическая эпилепсия» [1]. Изучение и уточнение частоты тех или иных эпилептических синдромов при перинатальных органических

поражениях нервной системы позволит более адекватно разработать тактику лечения и оценить прогноз заболевания.

В клинической практике часто встречаются случаи фокальной эпилепсии, с доброкачественными эпилептиформными паттернами детства (ДЭПД) у детей с перинатальным органическим поражением нервной системы. Критерии фокальной эпилепсии у детей со структурными изменениями мозга, в том числе ДЦП и ДЭПДами на ЭЭГ (ФЭДСИМ ДЭПД), были разработаны профессором Мухиным К.Ю. [2]. Особенность этой формы эпилепсии состоит в том, что она занимает среднее положение между идиопатической и симптоматической формами эпилепсии, но ближе по своим клинико-электроэнцефалографическим характеристикам к идиопатическим. Появление на ЭЭГ эпилептиформной активности типа ДЭПДов генетически детерминировано [3] и в большинстве случае не связано с повреждением головного мозга. ФЭДСИМ ДЭПД характеризуется наличием парциальных, вторично генерализованных приступов преимущественно во сне, эпилептиформными паттернами в виде ДЭПД на ЭЭГ, структурными изменениями в головном мозге, а также благоприятным течением в отношении судорожным приступов.

Ниже приводим описание клинического случая, соответствующего критериям ФЭДСИМ ДЭПД.

Девочка Е.Р., 2005 г.р., обратились с жалобами со стороны матери на задержку моторного развития и судороги.

Анамнез жизни: ребенок родился от 1-й беременности, протекавшей на фоне анемии 1 степени, 2 эпизодов острой вирусной инфекции (ОРВИ) в 1-м триместре, угрозы прерывания беременности в сроке 4 недель беременности. Роды путем экстренного кесарева сечения в сроке 39-40 недель, вес 3200, оценка по шкале Апгар 6-7 баллов. Выписан из роддома на 5-е сутки. С раннего возраста ребенок наблюдался у невропатолога по поводу сходящегося косоглазия, задержки темпов моторного и речевого развития (лепет), формирующегося тетрапареза (сидит с 4-х лет, самостоятельно не ходит – ДЦП).

Анамнез болезни: В возрасте 5 лет впервые отмечено появление пароксизмов во время сна перед пробуждением, вначале были подергивания глаз по типу нистагма вправо, мимической мускулатуры лица справа, затем присоединилось напряжение пальцев правой кисти с вторичной генерализацией. После второго эпизода приступов детским неврологом подключен депакин хроно. В последующем, на фоне приема антиконвульсантов, появились судороги и в бодрствовании: приступ начинался внезапно со вскрикивания, далее отмечались подергивания мимической мускулатуры лица и конечностей. Со временем отмечено появление когнитивных нарушений поведения, концентрации внимания, нарушений речи.

Неврологический статус: на момент осмотра ребенок в сознании, общемозговые симптомы не выявлены. Высшие психические функции: эмоционально лабильна, поведение неровное, очень возбудима и беспокойна. Навыки самообслуживания сформированы частично, сон беспокойный, метеозависима, внимание привлекается ненадолго, память снижена, словарный запас утерян (раньше был активный лепет и отдельные слова). Черепные нервы: глазные щели и зрачки равномерны, сходящийся страбизм с обеих сторон (OU), псевдобульбарный синдром (слюнотечение, затруднено жевание, язык ригиден, анартрия), глотание не нарушено, реагирует на звуки. В двигательной сфере наблюдается картина спастического тетрапареза, грубее выраженного в ногах: повышен тонус мышц, сухожильные рефлексы высокие, зона рефлексов расширена, патологические стопные знаки, клонус коленной чашечки и стоп, тугоподвижность в голеностопных суставах. Тонус мышц верхних конечностей повышен в дистальных отделах, сухожильные рефлексы умеренно повышены, отмечена моторная неловкость в кистях. Самостоятельно сидит с 4 лет, стоять без опоры не может, ходит с поддержкой за руки и на ходунках, походка диплегическая. Речи нет, понимает обращение, общение на уровне жестов и отдельных звуков.

А

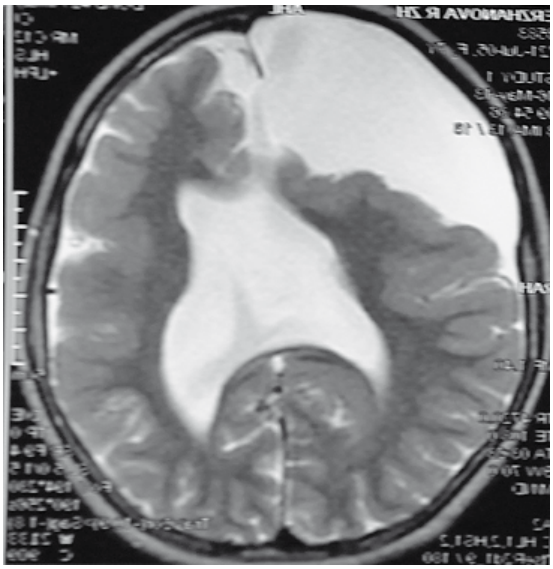

Б

Рисунок 1 А, Б – Частичная агенезия мозолистого тела, агенезия прозрачной перегородки. Арахноидальная киста передней черепной ямки

Результаты обследования

Магнитно-резонансная томография головного мозга – частичная агенезия мозолистого тела, агенезия прозрачной перегородки. Арахноидальная киста передней черепной ямки (рис. 1А, Б).

При ЭЭГ видеомониторинге в течение 3 час (аппарат «Энцефалан – ЭЭГ19/26», производство «Медиком-мтд», Таганрог, Россия) выявлены изменения биоэлектрической активности с наличием фокуса эпилептической активности в передневисочных отведениях, во время бодрство-

Рисунок 2 – Эпилептиформная активность в виде доброкачественных эпилептиформных паттернов детства

вания зарегистрирована эпилептиформная активность по морфологии ДЭПДы, с повышением индекса эпилептиформной активности во 2-й стадии сна с вторичной генерализацией (рис. 2).

Лечение

На фоне проведенной коррекции дозы вальпроатов судороги купировались, но когнитивные, поведенческие нарушения остались. В терапию введен леветирацетам из расчета 20 мг/кг/с – 750 мг/с и постепенной отменой депакина хроно. На фоне приема леветирацетама, занятий логопеда-дефектолога, психолога наблюдается положительная динамика: ребенок стал более усидчивым, менее возбудимым, менее эмоционально лабильным.

Таким образом, с одной стороны, у ребенка имеются клинико- электроэнцефалографические признаки идиопатической фокальной эпилепсии – типичный возраст дебюта, наличие фокальных пароксизмов с вторичной генерализацией, привязанность приступов к циклу «сон-бодрствование», доброкачественные эпилептиформные паттерны детства (ДЭПДы) на ЭЭГ, с другой стороны, – структурные изменения головного мозга при нейровизуализации (арахноидальная киста, частичная агенезия мозолистого тела, агенезия прозрачной перегородки) и когнитивные нарушения, что позволяет рассматривать этот случай как ФЭДСИМ ДЭПД. В представленном нами случае, несмотря на наличие перинатального органического поражения нервной системы у ребенка и неврологического дефицита, течение эпилепсии было благоприятным. Фокальные пароксизмы купировались на фоне монотерапии, а неврологический дефицит и когнитивные нарушения остались без изменений. Несмотря на то, что пароксизмы при ФЭДСИМ ДЭПД имеют благоприятный прогноз и купируются со временем, очень важно проведение адекватной антиэпилептической терапии для нормализации ЭЭГ и коррекции когнитивных нарушений. В данном случае проведена замена депакина хроно на леветирацетам, регулярные занятия с логопедом-дефектологом, психологом. В этой связи выделение из группы детей с перинатальным органическим поражением нервной системы и эпилепсией случаи, формы эпилепсии, удовлетворяющие критериям ФЭДСИМ ДЭПД, являются важными поскольку это определяет тактику лечения (как правило, относительно непродолжительное применение антиэпилептических препаратов в монотерапии), прогноз (всегда благоприятный по эпилепсии) и рекомендации по реабилитации по основному заболеванию.

СПИСОК ЛИТЕРАТУРЫ

1 Белоусова Е.Д. Факторы риска, тактика лечения и прогноз судорожного синдрома и эпилепсии у детей с детским церебральным параличом: автореф. дисс. ... д.м.н.: 14.00.09. – Москва, 2004. – 48 с.

2 Мухин К.Ю. Доброкачественные эпилептиформные нарушения детского возраста и их специфичность // в кн: Мухин К.Ю., Петрухин А.С., Глухова Л.Ф. Эпилепсия. Атлас электро-клинической диагностики. – М.: Альварес Паблишинг, 2004. – С. 277-289.

3 Doose H., Wenbauer B.A, Petersen B. The concept of hereditary impairment of brain maturation // Epileptic Disorders. – 2000. – V2. – supp.I1. – P. 45-49.

Т Ұ Ж Ы Р Ы М

Г.К. ТАИРОВА, Л.В. ТРУБАЧЕВА
Медициналық және психологиялық проблемалар орталығы, Алматы қ.

ЭЭГ-ДЕГІ ЖӘНЕ МИДЫҢ ҚҰРЫЛЫМДЫҚ ӨЗГЕРІСТЕРІНДЕГІ БАЛАЛАРДЫҢ ҚАТЕРСІЗ ҚОЯНШЫҒЫ ТӘРІЗДІ ПАТТЕРНДЕРІ БАР ФОКАЛЬДЫ ҚОЯНШЫҚ ЖАҒДАЙЫ (МҚҚӨФҚ ҚҚБП)

Мақалада ЭЭГ-дегі және мидың құрылымдық өзгерістеріндегі балалардың қатерсіз қояншығытәрізді паттерндері бар фокальды қояншық жағдайы ұсынылған. Клиникалық, инструменталдық (МРТ, ЭЭГ) деректер келтірілген, бұл клиникалық динамиканы, аурудың болжамын және емделуін нақтылауға септігін тигізеді.

Негізгі сөздер: *қояншық, балалар, балалардың қатерсіз қояншығы тәрізді паттерндері, ЭЭГ, МРТ, мидағы құрылымдық өзгерістер.*

S U M M A R Y

G.K. TAIROVA, L.V. TRUBATHEVA
Center for Medical and Psychological Problems, Almaty c.

THE CASE OF FOCAL EPILEPSY WITH BENIGN EPILEPTIFORM DISCHARGES ON EEG OF CHILDHOOD AND STRUCTURAL BRAIN CHANGES (FECSBC –BEDC)

In the article review a clinical case of focal epilepsy of childhood with structural brain changes and benign epileptiform discharges on EEG (FECSBC- BEDC. Clinical and tool (MRT, EEG) data that allowed to specify clinical dynamics, the forecast of a disease and therapy are given.

Key words: *epilepsy, children, benign epileptiform discharghes, EEG, MRI, the structural brain changes.*