

трахеостомиялық түтік дилатационды түрде бұрау арқылы қойылса, сонымен қатар 15 науқасқа стандартты хирургиялық әдіс арқылы қойылған.

Нәтижелері және талқылауы. ТДТ-ның стандартты хирургиялық трахеостомиядан басымдылығы - агрессивтіліктің төмендігі, орындалу әдісінің қарапайымдылығы мен жылдамдығы, асқынулардың азаюы, шығынның азаюы және косметикалық нәтижелілігі.

Қорытынды. Стандартты хирургиялық әдісті қолданғанда ЛОР дәрігерінің көмегін, ассистенттерді, операциянды медбикені, хирургиялық құрал-жабдықтарды, коагуляторды қажет етеді. Осыған орай көп уақыт және ресурстар шығындалады.

Негізгі сөздер: *транскутанды дилатационды трахеостомия, ота.*

SUMMARY

Y.A. MERENKOV, Y.Sh. MUSSIN, Y.U. UMBETZHANOV

Corporate fund "University Medical Center" National Scientific Center for Oncology and Transplantation, Astana c., Republic of Kazakhstan

TRANSCUTANEOUS DILATATIONAL TRACHEOSTOMY IN KAZAKHSTAN EXPERIENCE OF APPLICATION BY THE METHOD OF "SCREWING" RUSCH

The article is devoted to tracheostomy - a surgical method of

providing free passage of respiratory tracts - should be performed according to all the rules of surgical asepsis, antiseptics and hemostasis. In recent years, more and more preferences are given to the puncture-dilatational method, as less traumatic, in which the number of complications is significantly reduced.

Purpose of the study. Present your own experience with the use of a transcutaneous dilatational tracheostomy (hereinafter TDT) in patients in the intensive care unit in need of tracheostomy.

Material and methods. During the period 2015-2016, 15 tracheostomy units were installed using the dilatation technique and 15 standard surgical procedures.

Results and discussion. The main advantages of TDT, in comparison with the standard surgical tracheostomy, include a decrease in aggressiveness, simplicity and speed of the operation, a reduction in the length of time of manipulation, a reduction in the incidence of complications and cost of costs, a better cosmetic result.

Conclusion. When performing the standard surgical method, there are problems expressed in the need to involve an ENT doctor, an assistant, an operating sister with the entire surgical instrument, a coagulator is also needed. What is spent a lot of time and resources.

Key words: *transcutaneous dilatational tracheostomy, tracheostomy, operation.*

Для ссылки: Меренков Е.А., Мусин Е.Ш., Умбетжанов Е.У. Транскутанная дилатационная трахеостомия в Казахстане. Опыт применения по методике «вкручивания» Rusch // *Medicine (Almaty).* - 2017. - № 4 (178). - P. 200-203

Статья поступила в редакцию 03.04.2017 г.

Статья принята в печать 10.04.2017 г.

УДК 616.231-089.85

А.В. НЕМЕРОВЧЕНКО

Корпоративный фонд «University Medical Center» Национальный научный центр онкологии и трансплантологии, г. Астана, Республика Казахстан

ПЕРКУТАННАЯ ДИЛАТАЦИОННАЯ ТРАХЕОСТОМИЯ – ОЦЕНКА СТЕПЕНИ БЕЗОПАСНОСТИ ПРИМЕНЕНИЯ У ОНКОГЕМАТОЛОГИЧЕСКИХ ПАЦИЕНТОВ



Актуальность. Краткая история развития трахеостомии в мире. Проблема восстановления проходимости верхних дыхательных путей у онкогематологических пациентов.

Цель исследования. Определение безопасности метода перкутанной дилатационной трахеостомии у пациентов с гемобластозами и различными видами лимфом. Частота развития тяжелой дыхательной недостаточности. Преимущества трахеостомии перед оротрахеальной интубацией трахеи.

Материал и методы. Краткое описание методики пункционной перкутанной дилатационной трахеостомии.

Результаты и обсуждение. Результаты ретроспективного анализа по ранним и отсроченным осложнениям в сравнении с классическим хирургическим методом наложения трахеостомы.

Вывод. Применение перкутанного дилатационного метода наложения трахеостомы более безопасно в отношении ранних геморрагических осложнений, чем применение классического хирургического метода.

Ключевые слова: *трахеостомия, дыхательная недостаточность, нейтропения, геморрагические осложнения.*

Трахеостомия широко применяется в практике реаниматологов и занимает второе место после интубации трахеи, как метод обеспечения проходимости верхних дыхательных путей и проведения вентиляции легких. Одним из наиболее ранних описаний проведения

хирургической трахеостомии можно считать описание исцеления разреза глотки в бронзовом веке в Rig Veda, древней индийской книге медицины, чье появление датируется примерно 2000 г. до н.э. [1].

Несмотря на «открытия» и прогресс в обеспечении

проходимости дыхательных путей за столетия, работа практиков была непредсказуемой. Решение выполнять или не выполнять процедуру - трахеостомию или интубацию трахеи - часто было настолько же решающим, как техническая возможность выполнить ее успешно. Например, в Вирджинии в декабре 1799 года первый президент США, через 3 года после отставки, «лежал, борясь за жизнь» [2]: «Это был холодный полдень, декабрь 1799 года, в Вирджинии... в тот день три врача собрались у постели умирающего мужчины. Мужчина менял положение, дышал с трудом. Врачи дали больному настой шалфея с уксусом для полоскания, но это вызвало у пациента удушье. Было ясно, что дыхательные пути поражены болезнью, но припарки помогли лишь незначительно» [2]. Один из присутствующих врачей знал о трахеостомии, но не выполнил ее у такой важной персоны, так как посчитал процедуру бесполезной. В результате Джордж Вашингтон умер от вполне предотвратимого удушья вследствие обструкции верхних дыхательных путей, вызванной бактериальным эпиглотитом.

Цель исследования - определение безопасности применения метода перкутанной дилатационной трахеостомии у пациентов с гемобластомами и различными видами лимфом.

МАТЕРИАЛ И МЕТОДЫ

Контингент пациентов отделения онкогематологической реанимации АО ННЦОТ за период 2014-2016 годы:

Острый миелобластный лейкоз - 39,6%.

Острый лимфобластный лейкоз - 28,75%.

Лимфома - 11,1%.

Частота развития тяжелой дыхательной недостаточности – 71%. В большинстве случаев (более 80%) причиной развития ОДН является паренхиматозное повреждение легочной ткани (рис. 1, 2).

В 90% случаев начальной респираторной терапией является неинвазивная вентиляция легких (НИВ). В случае отсутствия положительной динамики по течению ОДН, пациенты переводятся на принудительную оротрахеальную вентиляцию. При условии относительной стабилизации витальных функций пациенту проводится наложение трахеостомы.

Нет четко обозначенного места и времени для наложения трахеостомии [4]. В хирургической практике трахеостома накладывается, по разным данным, в период от 3 до 10 суток от начала проведения инвазивной ИВЛ [3]. Данная тактика категорически неприменима к пациентам с онкогематологической патологией. Практика показывает, что зачастую выбирается неверный путь к ранней экстубации за счет сомнительной и ничем не аргументированной веры в ближайшее время перейти на самостоятельное адекватное дыхание через естественные дыхательные пути, т.е., начиная со вторых, третьих суток от развития симптоматики

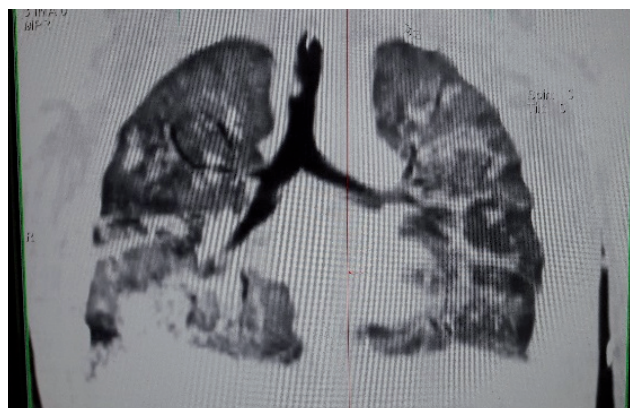


Рисунок 1 – СОПЛ у пациента в дебюте острого миелобластного лейкоза

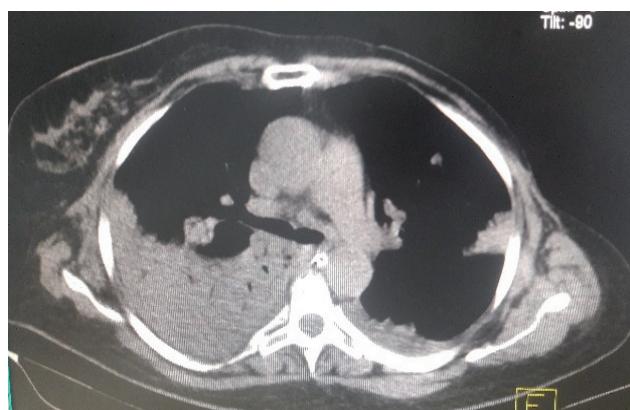


Рисунок 2 – Правосторонняя тотальная нижнедолевая пневмония у пациента после проведенной аллогенной трансплантации костного мозга

тяжелой дыхательной недостаточности (наиболее частые причины – двусторонние полисегментарные бактериально-грибковые пневмонии, 87% (авт.)) и перевода на ИВЛ [3]. Тяжесть течения ОДН у онкогематологических больных в первую очередь обусловлена длительным глубоким миелотоксическим агранулоцитозом (как следствие проведенного или проводимого курса полихимиотерапии, трансплантации костного мозга), иммунокомпрометированности пациентов, высокой частоты возникновения микст-инфекций. Средняя продолжительность пребывания на ИВЛ до разрешения симптоматики ОДН за период 2015-2016 годов в составила 231,5 час (4 – 2664 часов). При прогнозировании нахождения пациента на ИВЛ более 24 часов, при отсутствии противопоказаний, накладывается трахеостома. Частота наложения трахеостомы при переводе на ИВЛ – 78,3% (2014 – 64,6%; 2015 – 76,3%; 2016 – 90,1%). В нашем отделении принята тактика раннего наложения трахеостомы (от 1 до 45 ч; медиана - 18 часов от начала инвазивной ИВЛ).

Контакты: Немеровченко Анатолий Владимирович, врач анестезиолог-реаниматолог первой квалификационной категории, заведующий отделением онкогематологической реанимации, КФ "УМС" ННЦОТ, г. Астана. Тел.: + 7 701 561 47 90, e-mail: akter_dok@mail.ru

Contacts: Anatoly Nemerovchenko, anesthesiologist-reanimatologist of the first qualification category, Head of the Department of oncohematological resuscitation, CF "UMC" National Scientific Center for Oncology and Transplantation JSC, Astana c. Ph.: + 7 701 561 47 90, e-mail: akter_dok@mail.ru

Требования к трахеостомии остаются неизменными – это восстановление (обеспечение) проходимости дыхательных путей, минуя полость рта, глотку и гортань [4]. Преимущество раннего наложения трахеостомы перед продленной орo- или назотрахеальной интубацией трахеи:

- уменьшение мёртвого пространства контура аппарата ИВЛ (повышение эффективности проводимой вентиляции);

- отсутствие необходимости проведения глубокой седации для обеспечения комфортного самочувствия пациента и достижения нужного уровня синхронизации с респиратором;

- длительное нахождение интубационной трубки в полости рта, просвете гортани и верхних отделах трахеи неизбежно ведут к развитию пролежней слизистых оболочек перечисленных органов, налипанию эндоларингеального и трахеального секрета, невозможность выполнения адекватной санации ротовой полости [4] и, как следствие, развитие и прогрессия локальных инфекционных осложнений (данная проблема особенно актуальна при тяжелых мукозитах*¹), которые у пациентов в миелотоксическом агранулоцитозе в большинстве случаев фатальны.

Первичные проблемы, с которыми сталкивается практикующий врач при выполнении операции по наложению трахеостомы у онкогематологических пациентов, – геморрагические осложнения. Данная ситуация связана напрямую с нарушениями системного гемостаза и глубокими тромбоцитопениями у данной группы пациентов с системными заболеваниями крови. У 93% отслеженных случаев (n=150) имела место тромбоцитопения (от 1 до 140 тыс/мкл), медиана $18 \cdot 10^9/\text{л}$. По показаниям в обязательном порядке проводилась предоперационная трансфузионная подготовка (трансфузии тромбоконцентрата, коррекция ДФКГ путем трансфузий СЗП).

Методика перкутанной трахеостомии привезена (заимствована) из ФГБУ РАМН «ГНЦ» в 2013 году. Впервые проведена в условиях АО ННЦОТ в декабре 2013 г. Акт внедрения - февраль 2014 г.

Все операции выполнены стандартными наборами для перкутанной винтовой дилатационной трахеостомии RUSCH Teleflex PercuTwist с винтовым дилататором диаметром 7,0, 8,0 и 9,0 мм, с индивидуальным подбором диаметра по антропометрическим показателям пациента.

Выполнение ТДТ с использованием фиброскопического (ФБС) контроля позволило значительно снизить количество интраоперационных осложнений, сделав методику более безопасной. Даже у тучных пациентов с избыточной массой тела, короткой шеей процедура может быть выполнена при условии ультразвукового наведения [5]. В частности, при ФБС-контроле возможно точное определение места пункции за счет эффекта трансиллюминации и визуализации места выхода иглы в просвет трахеи и, как следствие,

- предотвращение перфорации задней стенки трахеи, с одновременной УЗ-навигацией, с целью визуализации направления от места пункции к трахее и профилактикой непреднамеренной пункции кровеносных сосудов. Так, в нашем опыте применения методики

(n 150) не зафиксировано ни одного случая непреднамеренной пункции задней стенки трахеи и ни одного случая образования послеоперационного трахеопищеводного свища (авт). Все операции были выполнены прикроватно. В операции участвовали 2 реаниматолога (один непосредственно выполнял процедуру, второй мониторировал соматический статус и вёл анестезию, в некоторых случаях осуществлял УЗ-наведение через мягкие ткани шеи), эндоскопист (эндовидеоконтроль). Операции проводились под внутривенной анестезией. Место пункции определяли пальпаторно с использованием трансиллюминации (световое пятно бронхоскопа, видимое через ткани), а также с помощью УЗ-наведения. Пункцию трахеи выполняли под контролем фиброскопии. Фиброскопический контроль позволял установить интубационную трубку так, чтобы место пункции находилось непосредственно под дистальным концом интубационной трубки. Пункционную иглу продвигали медленно во избежание ранения задней стенки трахеи. При получении пузырьков воздуха и визуализации прокола передней стенки трахеи продвижение иглы прекращали. Затем в трахею через иглу вводили атравматичный проводник. Правильная позиция проводника в трахее контролировалась с помощью видеобронхоскопии. Пункционную иглу снимали с проводника. В области пункции делали минимальный надрез длиной 1-2 мм. Далее проводили винтовую дилатацию с постоянным контролем положения проводника до достижения дилататором трахеи. Проводили трехкратную дилатацию, после чего дилататор удалялся, и по проводнику в просвет трахеи заводилась трахеостомическая трубка соответствующего диаметра с манжетой. В момент удаления дилататора аппарат ИВЛ переводился в режим ожидания, но эндовидеоконтроль продолжался, т.е. установка трахеостомической трубки проводилась в состоянии апное (длительность около 20-30 секунд) под видеоконтролем, с целью профилактики пневмомедиастинума. После установки трахеостомической трубки видеобронхоскопия, коррекция положения, санация, далее оротрахеальная интубационная трубка удалялась и возобновлялась ИВЛ. Фиксация трахеостомической трубки эластичными повязками вокруг шеи.

РЕЗУЛЬТАТЫ И ОБСУЖДЕНИЕ

В 2014 г. проведено ретроспективное исследование по ранним и отсроченным осложнениям после проведения перкутанно-дилатационной и классической хирургической техники наложения трахеостомы [7, табл. 1]. В период с декабря 2013 по февраль 2017 годов в условиях отделения онкогематологической реанимации АО ННЦОТ проведено

¹Мукозит — объединяющий термин для воспалительных (эритематозных и эрозивно-язвенных) поражений слизистой рта, глотки, пищевода и в целом желудочно-кишечного тракта (ЖКТ) в результате противоопухолевого лечения. Мукозит существенно повышает расходы на лечение, так как увеличивает продолжительность госпитализации, потребность в нутритивной поддержке и медикаментах. Он может привести к летальному исходу: косвенно — в результате тяжелой нутритивной недостаточности и ее осложнений, либо непосредственно — вследствие сепсиса [4].

Таблица 1 - Результаты ретроспективного анализа осложнений классической хирургической и перкутано-дилатационной трахеостомии за период 2013-2014 г. [7]

	SgT (%)	PcT (%)	χ^2	p
Early bleeding complications	16 (84.2%)	1 (7.1%)	19.5	p<0.001
Later bleeding complications	4 (21.0%)	0	2.8	NS*
Infectious complications	4 (21.0%)	1 (7.1%)	0.4	NS*
Long-term postoperative complications	1 (5.3%)	0	0	NS*
28 days survival	4 (21.0%)	2 (14.3%)	0.1	NS*
NS – non significant (p>0,05)				

150 (n-150) операций по данной методике.

Учёт осложнений за описанный период выглядит следующим образом:

- Ранние геморагические осложнения (интраоперационные и в первые 24 часа после проведения оперативного вмешательства) – 8 (5,3%).

- Отсроченные геморагические осложнения (позже 24 часов от проведения оперативного вмешательства) – 3 (2%).

- Инфекционно-воспалительные послеоперационные осложнения 9 (6%).

ВЫВОДЫ

В статье приводится опыт выполнения операций по наложению трахеостомий пункционно-дилатационным методом у 150 онкогематологических пациентов.

Низкое количество ранних геморагических осложнений объясняется малоинвазивностью метода, снижением площади операционного повреждения тканей в совокупности с достижением компрессионного гемостаза путём чёткого подбора диаметра дилатора и трахеостомической трубки, что особенно актуально у онкогематологических пациентов с нарушениями системного гемостаза и глубокими тромбоцитопениями, обусловленными как спецификой основной патологии, так и последствиями проводимых курсов полихимиотерапии.

Накопленный опыт и оценка ранних и отсроченных осложнений манипуляции в сравнении с классической хирургической операцией по наложению трахеостомы позволяет с уверенностью судить о безопасности применения данного метода у пациентов с онкогематологической патологией.

Прозрачность исследования

Исследование не имело спонсорской поддержки. Автор несет полную ответственность за предоставление окончательной версии рукописи в печать.

Декларация о финансовых и других взаимоотношениях

Автор не получал гонорар за статью.

СПИСОК ЛИТЕРАТУРЫ

1 Colice G.L. Historical background. In: Tobin M.J. (ed). Principle and practice of mechanical ventilation. - New York: McGraw-Hill, 1994. – P. 1-37

2 Марк Твен. Собрание сочинений. Том X, Рассказы, очерки, публицистика. – М.: Государственное издательство художественной литературы, 1961

3 Письменный В.И., Кривошеков Е.П., Письменный И.В., Зотов О.А. Трахеостомия в хирургической практике // Самарский медицинский журнал. – 2011. – Т. 63-64, №5-6. – С. 25-26

4 Письменный В.И., Письменный И.В., Зотов О.А., Кривошеков Е.П., Григорьева Т.С. Трахеостомия как нерешенная проблема в хирургической практике // Фундаментальные исследования. – 2013. – №3-2. – С. 365-368

5 Kollig E., Heidenreich U., Roetman B. et al. Ultrasound and bronchoscopic controlled percutaneous tracheostomy on trauma ICU // Injury. – 2000. – Vol. 31. – P. 663-668

6 Savin I.A., Goryachev A.S., Gorshkov K.M., Fokin M.S., Popugayev K.A., Shepetkov A.N. Transcutaneous dilation tracheostomy in childhood // Анестезиология и реаниматология. – 2006. - №1. – С. 65-69

7 Полевиченко Е.В. Алиментарные мукозиты онкологических больных: новые пути нутритивной поддержки // Медицинский научно-практический журнал. – 2009. - №08/09.

8 Nemerovchenko A., Klodzinskiy A. Percutaneous Tracheostomy is a Safe Method in Patients with Leukemias. AOL401. XXXV World Congress International Society of Hematology. – Beijing, China, 2014

REFERENCES

1 Colice GL. Historical background. In: Tobin M.J. (ed). Principle and practice of mechanical ventilation. New York: McGraw-Hill; 1994. P. 1-37

2 Mark Twain. Collected works. Volume X, Stories, essays, journalism. State Publishing House of Fiction. Moscow: State Publishing House of Fiction; 1961

3 Pismenny VI, Pismenny IV, Zotov OA, Krivoshechekov EP, Grigoryeva TS. Tracheostomy as an unsolved problem in surgical practice. *Samarskii medicinskii zhurnal = Samara Medical Journal*. 2011;63-64(5-6):25-6 (In Russ.)

4 Pismenny VI, Pismenny IV, Zotov OA, Krivoshechekov YeP, Grigoryeva TS. Tracheostomy as an unsolved problem in surgical practice. *Fundamentalnyye issledovaniya = Basic research*. 2013;3-2:365-8 (In Russ.)

5 Kollig E, Heidenreich U, Roetman B et al. Ultrasound and bronchoscopic controlled percutaneous tracheostomy on trauma ICU *Injury*. 2000;31:663-8

6 Savin IA, Goryachev AS, Gorshkov KM, Fokin MS, Popugaev KA, Schepetkov AN. Transcutaneous dilatational tracheostomy in childhood. *Anaesthesiology and Reanimatology* 2006;1:65-9

7 Polevichenko EV. Alimentary mucositis of cancer patients: new ways of nutritional support. *Medical Scientific and Practical Journal*. #08/09 2009. No. 08109

8 Nemerovchenko A, Klodzinskiy A. Percutaneous Tracheostomy is a Safe Method in Patients with Leukemias. AOL401. XXXV World Congress International Society of Hematology. Beijing, China; 2014

Т Ұ Ж Ы Р Ы М

А.В. НЕМЕРОВЧЕНКО

«University Medical Center» корпоративтік қоры, Ұлттық онкология және трансплантология ғылыми орталығы, Астана қ., Қазақстан Республикасы

ПЕРКУТАНДЫ ДИЛАТАЦИЯЛЫҚ ТРАХЕОСТОМИЯ – ОНКОГЕМАТОЛОГИЯЛЫҚ ПАЦИЕНТТЕРДЕ ҚОЛДАНУ ҚАУІПСІЗДІГІНІҢ ДӘРЕЖЕСІН БАҒАЛАУ

Өзектілігі. Әлемде трахеостомияның дамуының қысқа тарихы. Онкогематологиялық пациенттердің жоғары тыныс салу өткізгіштігін қалпына келтіру проблемалары.

Зерттеудің мақсаты. Гемобластозы және лимфтің әрқелкі түрлері бар пациенттерде перкутанды дилатациялық трахеостомия әдісінің қауіпсіздігін анықтау. Ауыр тыныс алу жеткіліксіздігінің даму жиілігі. Трахеяны оротрахеальды интубациялауға қарағандағы трахеостомияның артықшылығы.

Материал және әдістері. Пункциялық перкутанды дилатациялық трахеостомияның әдістемесін қысқаша жазу.

Нәтижелері және талқылауы. Трахеостоманы классикалық хирургиялық әдіспен қолдануға қарағанда ерте және кейін орын алған асқынулар бойынша ретроспективті анализдің нәтижелері.

Қорытынды. Трахеостоманы салудың перкутанды дилатациялық әдісін қолдану классикалық хирургиялық әдісті қолдануға қарағанда ерте гемморагиялық асқынуларға жол бермеу мақсатында анағұрлым қауіпсіз.

Негізгі сөздер: трахеостомия, тыныс алу жеткіліксіздігі, нейтропения, геморрагиялық асқынулар.

SUMMARY

A.V. NEMEROVCHENKO

Corporate fund "University Medical Center" National Scientific Center of Oncology and Transplantation, Astana c., Republic of Kazakhstan

PERCUTANEOUS DILATATION TRACHEOSTOMY - ASSESSMENT OF THE DEGREE OF SAFETY OF USE IN ONCOHEMATOLOGICAL PATIENTS

Topicality. A brief history of the development of tracheostomy in the World. euter.

Purpose of the study. Determination of the safety of the percutaneous dilatational tracheostomy method in patients with hemoblastosis and various types of lymphomas. The incidence of severe respiratory failure. The advantages of tracheostomy before orotracheal intubation of the trachea.

Material and methods. Brief description of the technique of puncture percutaneous dilatational tracheostomy.

Results and discussion. The results of retrospective analysis of early and delayed complications in comparison with the classical surgical method of tracheostomy.

Conclusions. The use of a percutaneous dilatational method of tracheostomy is safer for early hemorrhagic complications than the application of the classical surgical technique.

Key words: tracheostomy, respiratory failure, neutropenia, hemorrhagic complications.

Для ссылки: Немеровченко А.В. Перкутанная дилатационная трахеостомия – оценка степени безопасности применения у онкогематологических пациентов // *Medicine (Almaty)*. – 2017. – No 4 (178). – P. 203-207

Статья поступила в редакцию 24.03.2017 г.

Статья принята в печать 10.04.2017 г.