УДК 616.24-008.4-053

М.К. СЕРИКБАЙ, Б.Ж. АНАЯТОВА, У.А. АЛШЕРИЕВА
Казахский национальный медицинский университет им. С.Д. Асфендиярова г. Алматы

МОРФОЛОГИЧЕСКИЕ ИЗМЕНЕНИЯ ЛЕГКИХ ПРИ ГИАЛИНОВЫХ МЕМБРАНАХ У ГЛУБОКОНЕДОНОШЕННЫХ НОВОРОЖДЕННЫХ

Серикбай М.К.

Патология органов дыхания встречается в периоде новорожденности гораздо чаще, чем в другом возрастном периоде. Респираторный дистресс-синдром или болезнь гиалиновых мембран – острое нарушение функции дыхания, развивающееся преимущественно у недоношенных детей в первые часы жизни, обусловленное незрелостью легких, дефицитом сурфактанта.

Цель исследования. *Изучить морфологические изменения легких при гиалиновых мембранах у глубоконедоношенных новорожденных*

Материал и методы*. Нами изучены легкие 30 умерших недоношенных новорожденных детей со сроком гестации 25-28 недель и массой тела 751-999,0 грамма, у которых был выставлен патологоанатомический диагноз: гиалиновые мембраны как основное заболевание.*

На аутопсии при гиалиновых мембранах, легкие умерших детей имели темно-красный цвет, плотноэластичную консистенцию, на разрезе поверхность их равномерного зернистого вида. При гистологическом исследовании в легочной паренхиме выявлялись признаки незрелости легочной ткани, касающиеся как строения и выстилки альвеол, так и состояния сосудистой системы.

Результаты и обсуждение. *При гистологическом исследовании в легочной паренхиме выявлялись признаки незрелости легочной ткани, касающиеся как строения и выстилки альвеол, так и состояния сосудистой системы. У детей, умерших через 8-12 часов от начала заболевания, был резко выражен отек интерстиция и альвеолярной паренхимы. Сосуды были расширены, полнокровны. Имелись очаговые и точечные кровоизлияния в интерстиции, в просвете альвеол и бронхиол. На многих участках в раскрытых альвеолах, альвеолярных ходах и бронхиолах, нередко на фоне отека, содержались эозинофильные гиалиновые мембраны как ацидофильная рыхлая, комковатая или уплотненная масса. Гиалиновые мембраны лежали в просвете свободно или выстилали дыхательные пути. Нежные пристеночные эозинофильные гиалиновые мембраны определялись не повсеместно. В более поздние сроки у детей, умерших через 1- 2-е суток, в легких преобладали пристеночные грубые гиалиновые мембраны, имевшие эозинофильный однородный вид. Они располагались на внутренней поверхности в виде полуколец или колец, заполняли просвет расширенных респираторных бронхиол, альвеолярных ходов, расправленных альвеол. Местами гиалиновые мембраны частично или полностью отслаивались от альвеолярной стенки и свободно лежали в просветах альвеол. В паренхиме определялся ателектаз легких, который, однако, не носил тотального характера.*

Выводы. *Таким образом, в наших наблюдениях гиалиновые мембраны были представлены несколькими морфологическими разновидностями: типичными пристеночными мембранами в виде полуколец и колец, выстилающими расширенные альвеолярные структуры в зонах постнатальной аэрации и «обтурирующими» мембранами, закрывающими просвет нефункционирующих альвеол в зонах ателектазов, которые иногда отмечались в расправленных альвеолах.*

Ключевые слова: *недоношенность, респираторный дистресс-синдром, гиалиновые мембраны, ателектазы.*

Начало самостоятельного дыхания является одним из самых важных факторов приспособления ребенка к внеутробному существованию, и это одна из основных причин высокой частоты асфиксии при рождении и нарушений респираторной адаптации в структуре ранней неонатальной заболеваемости и смертности [1, 2].

Респираторный дистресс-синдром или болезнь гиалиновых мембран – острое нарушение функции дыхания, развивающееся преимущественно у недоношенных детей в первые часы жизни, обусловленное незрелостью легких, дефицитом сурфактанта [3].

Термины «синдром дыхательных расстройств», «респираторный дистресс-синдром» и «болезнь гиалиновых мембран» в зарубежной литературе являются синонимами. В наиболее популярных в США руководствах по неонатологии используются для о писания одного и того же состояния (болезни) различные термины: в 7-м издании AverysDiseasesoftheNewborn (1998) – болезнь гиалиновых мембран, а в 7-м издании Neonatal-Per3natalMedicine2002) – респираторный дистресс-синдром [4].

Морфологическим субстратом синдрома дыхательных расстройств у недоношенных новорожденных довольно

Контакты: Серикбай Мерейли Кармантайкызы, канд. мед. наук, кафедра патологической анатомии Казахского национального медицинского университета им. С.Д. Асфендиярова, г. Алматы. Тел. +7 701 5794058, e-mail: mereili.serikbay @mail.ru

Contacts: Mereili Karmantaikizi Serikbay, candidate of medical sciences, Department of Pathology of the Kazakh National Medical University n.a. S.D. Asfendiyarov, Almaty c. Ph. +7 701 5794058, e-mail: mereili.serikbay@mail.ru

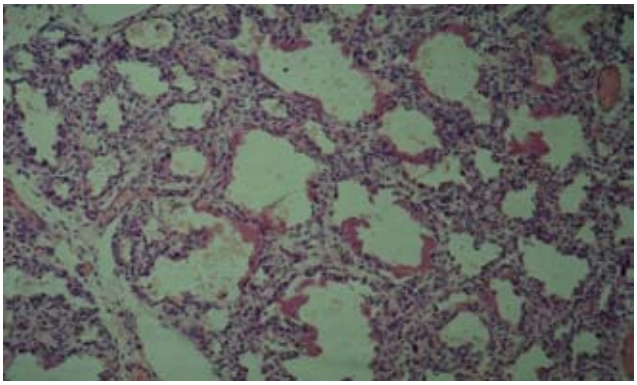

Рисунок 1 – Гиалиновые мембраны в виде полуколец или колец х 200НЕ

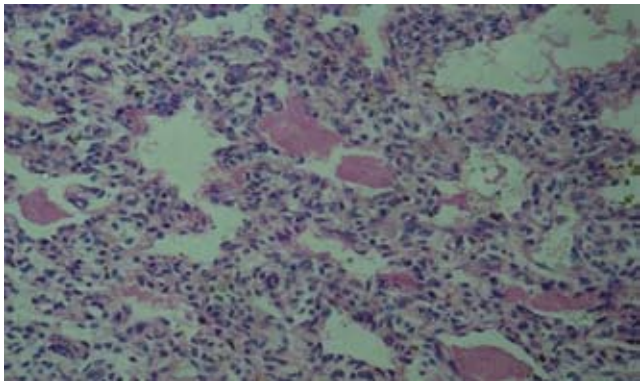

Рисунок 2 – Оптурирующие гиалиновые мембраны х 200НЕ

часто являются гиалиновые мембраны в легких. Гиалиновые мембраны являются патологическим процессом в легких, при котором на внутренней поверхности альвеол, альвеолярных ходов и респираторных бронхиол отмечается отложение однородного или глыбчатого вещества, подобного гиалину. Они встречаются в 25-70% вскрытий новорожденных [5].

Самой ранней теорией морфогенеза гиалиновые мембраны было предположение об их образовании из аспирированных околоплодных вод. В последующем основным звеном в патогенезе ГМ стали считать повышенную проницаемость капилляров, поскольку они всегда возникают на фоне плазморрагии и отека, а затем по массивности и степени распространенности динамично нарастают параллельно с усилением гемодинамических нарушений [6]. По мнению И.К. Есиповой (2003), в основе формирования гиалиновых мембран лежит нарушение проницаемости стенок сосудов респираторной ткани, связанное с изменением состояния сурфактанта или гипоксией у новорожденных. Выход белков плазмы в просвет альвеол происходит через поврежденный эпителий. Гибель эндотелиальных клеток создает предпосылки перехода фибриногена в фибрин, являющегося основой для образования мембран, особенно в условиях недостаточной фибринолитической функции легких [7].

Цель исследования – изучить морфологические изменения легких при гиалиновых мембранах у глубоконедоношенных новорожденных.

Материал и методы

Нами изучены легкие 30 умерших недоношенных новорожденных детей со сроком гестации 25-28 недель и массой тела 751-999,0 г, у которых был выставлен патологоанатомический диагноз: гиалиновые мембраны как основное заболевание.

На аутопсии при гиалиновых мембранах легкие умерших детей имели темно-красный цвет, плотноэластичную консистенцию, на разрезе поверхность их равномерного зернистого вида. При гистологическом исследовании в легочной паренхиме выявлялись признаки незрелости легочной ткани, касающиеся как строения и выстилки альвеол, так и состояния сосудистой системы.

Результаты и обсуждение

При гистологическом исследовании в легочной паренхиме выявлялись признаки незрелости легочной ткани, касающиеся как строения и выстилки альвеол, так и состояния сосудистой системы. У детей, умерших через 8-12 часов от начала заболевания, был резко выражен отек интерстиция и альвеолярной паренхимы. Сосуды были расширены, полнокровны. Имелись очаговые и точечные кровоизлияния в интерстиции, в просвете альвеол и бронхиол. На многих участках в раскрытых альвеолах, альвеолярных ходах и бронхиолах, нередко на фоне отека, содержались эозинофильные гиалиновые мембраны как ацидофильная рыхлая, комковатая или уплотненная масса. Гиалиновые мембраны лежали в просвете свободно или выстилали дыхательные пути. Нежные пристеночные эозинофильные гиалиновые мембраны определялись не повсеместно. В более поздние сроки у детей, умерших через 1-2-е суток, в легких преобладали пристеночные грубые гиалиновые мембраны, имевшие эозинофильный однородный вид. Они располагались на внутренней поверхности в виде полуколец или колец, заполняли просвет расширенных респираторных бронхиол, альвеолярных ходов, расправленных альвеол. Местами гиалиновые мембраны частично или полностью отслаивались от альвеолярной стенки и свободно лежали в просветах альвеол. В паренхиме определялся ателектаз легких, который, однако, не носил тотального характера.

Выводы

Таким образом, в наших наблюдениях гиалиновые мембраны были представлены несколькими морфологическими разновидностями: типичными пристеночными мембранами в виде полуколец и колец, выстилающими расширенные альвеолярные структуры в зонах постнатальной аэрации и «обтурирующими» мембранами, закрывающими просвет нефункционирующих альвеол в зонах ателектазов, которые иногда отмечались в расправленных альвеолах.

СПИСОК ЛИТЕРАТУРЫ

1 Чувакова Т.К., Джаксалыкова К.К. Проблемы новорожденных с низкой массой тела //Педиатрия и детская хирургия Казахстана. – 2000. – №3 – С. 12-14

2 Ормантаев К.С., Турсунов К., Литош В.Е. Проблемы организации и перспективы развития хирургии новорожденных в Казахстане // Педиатрия и детская хирургия Казахстана. – 2000. – №2 – С. 3-6

3 Рюмина И.И., Эйгенсон О.Б., Житова Е.П. Особенности течения синдрома дыхательных расстройств у недоношенных детей различного гестационного возраста // Рос. вест.перинат и педиатр. – 1995. – №1. – С. 43-45

4 Шабалов Н.Л. Неонатология. – М., 2005. – С. 509-518

5 Аряев Н.Л., Котова Н.В. Детская пульмонология. – Украина, 2005. – С. 134-143

6 Глуховец Б.И., Гайворонский И.В. и др. Патогенетические особенности синдрома дыхательных расстройств у новорожденных с экстремально низкой массой тела // Педиатрия. – 2005. – №4. – С. 3-5

7 Есипов И.К. Респираторный дистресс-синдром // Педиатрия. – 2003. – №2. – С. 8-12

Т Ұ Ж Ы Р Ы М

М.Қ. СЕРІКБАЙ, Б.Ж. АНАЯТОВА, У.А. АЛШЕРИЕВА

С.Ж. Асфендияров атындағы Қазақ Ұлттық медицина университеті, Алматы қ.

ӨТЕ ШАЛА ТУЫЛҒАН НӘРЕСТЕЛЕРДІҢ ГИАЛИНДІ МЕМБРАНА АУРУЫ КЕЗІНДЕГІ ӨКПЕДЕГІ МОРФОЛОГИЯЛЫҚ ӨЗГЕРІСТЕРІ

Тыныс ағзаларының аурулары ерте неонатальді кезеңде жаңа туған нәрестелерде кездесетін мейлінше кең тараған нәресте ауруына саналады.Тыныс алудың дистресс синдромы немесе гиалинді мембрана ауруы- шала туылған нәрестелердің өмірінің алғашқы сағаттарында дамитын, сурфактанттың жетіспеушілігімен өкпенің дамып жетілмеуімен көрініс беретін, тыныс алу қызметінің жедел бұзылуы.

Зерттеудің мақсаты. Өте шала туылған нәрестелердегі гиалинді мембрана ауруы кезінде өкпенің морфологиялық өзгерістерін қарастыру.

Материал және әдістері. Өкпенің гиалинді мембраналары негізгі ауру ретінде дене салмағы экстремальды төмен 751-999г, жүктілік мерзімінің 25-28 апта аралығында туылып шетінеген 30 нәрестенің өкпесі зерттеліп, негізгі патологиялық анатомиялық диагноз ретінде өкпенің гиалинді мембранасы диагнозы қойылған.

Аутопсия барысында гиалинді мембрана ауруынан шетінеген нәрестелердің өкпесі қою қызыл түсті, күйі тығыз эластикалық, кескен кезде тіннің беті тегіс емес түйіршікті. Гистологиялық зерттеу барысында өкпе паренхимасында альвеола эпителийлері мен аралық тіннің және қан тамырлар қабырғасының дамып жетілмеуі анықталды.

Нәтижесі және талқылауы. Гистологиялық зерттеу барысында өкпе паренхимасында альвеола эпителийлері мен аралық тіннің және қан тамырлар қабырғасының дамып жетілмеуі анықталды.Ауру басталғаннан кейін 8-12 сағат өмір сүрген нәрестелерде альвеола паренхималарында және аралық тінде айқын ісіну анықталады. Қан тамырлар кеңейген, толыққанды. Кейбір аймақта альвеолалар мен бронхиолалар қуыстарында ошақты және нүктелі қан құйылулар орын алды. Көптеген аймақтағы ашылған альвеолалар мен альвеолалар жолында және бронхиолаларда ісіну аясында **содержались –убрать это слово** эозинофильді гиалинді мембраналардың тығыз массалары анықталды. Гиалинді мембраналар тыныс алу қуысында бос немесе қабырғасына жабысып орналасқан. Нәзік лента тәрізді эозинофильді гиалинді мембраналар біркелкі емес орналасқан. 1-2 тәулік өмір сүргеннен кейін қайтыс болған нәрестерлердің өкпесінде қабырғалық эозинофильді біртекті боялған ірі кесінділі гиалинді мембраналар анықталды. Олар альвеолалардың ішкі қуысында жарты ай және сақина тәрізді пішінде орналасқан. Кейбір аймақтарда гиалинді мембраналар жартылай немесе толығымен сылынып түсіп, альвеолалар қуысында еркін орналасқан.Өкпе паренхимасында ателектаз ошақтары біркелкі емес орналасқан.

Қорытынды. Сонымен біздің бақылауда өкпенің гиалинді мембранасының бірнеше морфологиялық түрлері анықталды: поснаталды аймақта ашылған альвеолалар қуысында типті қабырғалық жарты ай және сақина тәрізді гиалинді менателектаз аймағындағы альвеолара қуысын бітетін «тығындаушы» мембраналар анықталды.

Негізгі сөздер: *шала туылу, респираторлы дистресс-синдром, гиалинді мембраналар, ателектаздар.*

S U M M A R Y

M.K. SERIKBAY, B.G. ANAYATOVA, U.A. ALSHERIEVA

Kazakh National Medical University n.a. S.D. Asfendiyarov, Almaty c.

MORPHOLOGICAL CHANGES OF LUNGS AT HYALINE MEMBRANES AT EXTREMELY PREMATURE NEW-BORN

Pathology of breathing organs meets in the period of newbornness much more often, than in other age-related period. A respiratory distress syndrome or illness of hyaline membranes is a sharp parafunction of breathing, developing mainly for prematurely born children at first o'clock of life, conditioned by immaturity of lungs, deficit of surfactant

Research objective. To study the morphological changes of the lung with hyaline membranes in preterm infants

Material and methods. We studied the lungs 30 of the dead are premature children with a gestational age of 25-28 weeks and body weight 751-999,0 grams who had exhibited pathological diagnosis of hyaline membrane disease as the main. At autopsy, hyaline membranes in the lungs of deceased children had dark-red, tightly-elastic consistency, the cut surface is homogenous granular appearance. Histological examination of the pulmonary parenchyma revealed signs of immaturity of the lung tissue on both the structure and lining of the alveoli and the condition of the vascular system.

Results and discussion. Histological examination of the pulmonary parenchyma revealed signs of immaturity of the lung tissue on both the structure and lining of the alveoli and the condition of the vascular system. In children who died within 8-12 hours of onset, was pronounced swelling of the interstitium and alveolar parenchyma. The vessels were dilated, plethoric. There was focal and petechial hemorrhages in the interstitium, in the lumen of alveoli and bronchioles.At many sites disclosed in the alveoli, alveolar passages and bronchioles, often on the background of edema, contained eosinophilic hyaline acidophilic membranes as a loose, lumpy or compacted mass. Hyaline membrane lying freely in the lumen or lining the respiratory tract. Gentle parietal eosinophilic hyaline membranes was determined not everywhere. At a later date in children, the dead in 1 – 2 days in the lungs was predominant parietal coarse hyaline membrane having homogeneous eosinophilic appearance. They were located on the inner surface in the form of half rings or rings filled up the lumen of the dilated respiratory bronchioles, alveolar ducts, alveoli expanded. Sometimes hyaline membrane partially or completely separates from the alveolar wall and lying freely in the lumens of alveoli. In the parenchyma were determined atelectasis of the lungs, which, however, were not total in character.

Conclusions. Thus, in our observations of hyaline membrane were represented by several morphological varieties: typical parietal membranes in the form of half rings and rings lining the dilated alveolar structure in the zone of aeration and postnatal "occlusive" membranes, which closes the lumen of nonfunctioning alveoli in areas of atelectasis, which were sometimes observed in the expanded alveoli.

Key words: *prematurity, respiratory distress syndrome, hyaline membranes, atelectasis.*

Для ссылки: *Серикбай М.К., Анаятова Б.Ж., Алшериева У.А. Морфологические изменения легких при гиалиновых мембранах у глубоконедоношенных новорожденных // J. Medicine (Almaty). – 2015. – No 9 (159). – P. 31-33*

Статья поступила в редакцию 20.09.2015 г.

Статья принята в печать 25.09.2015 г.